

Caso clínico

Dr Eric HAMMAD 59
Lille

*Extracción, implantación y
estética inmediata de un 22*

In-Kone®



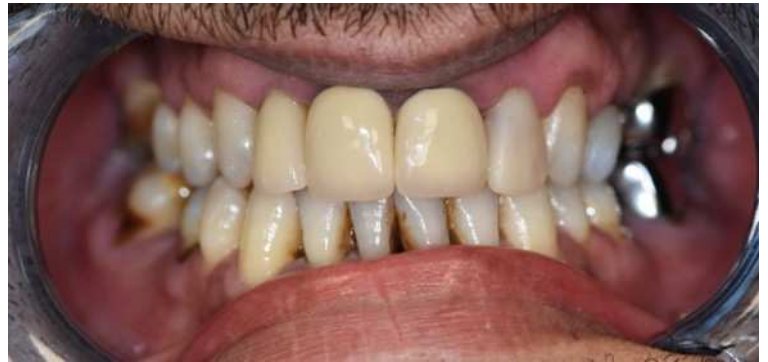Caso clínico

Extracción, implantación y
estética inmediata de un 22.

Dr Eric HAMMAD

Presentación del caso

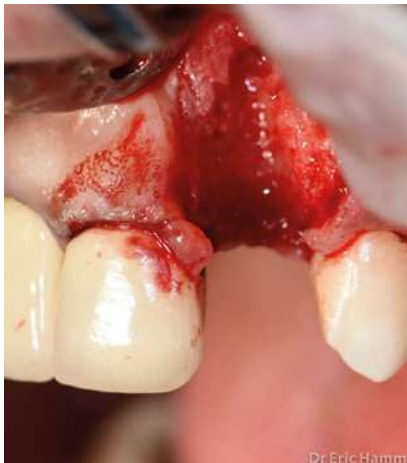- Paciente de 43 años
- Buen estado de salud
- Fumador ocasional
- Paciente motivado
- Elección junto al paciente de una solución con estética inmediata
- Pieza 22 fracturada
- Agravios estéticos muy razonables



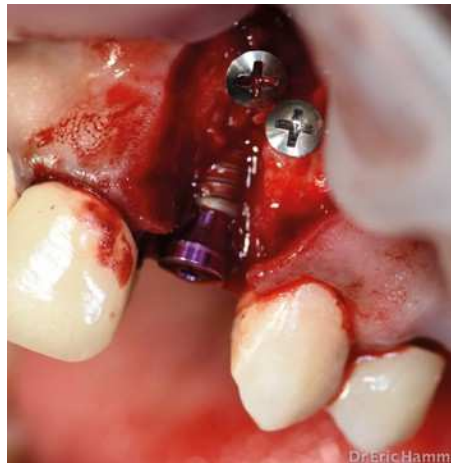Estado del paciente a la llegada a la consulta

Las etapas del tratamiento

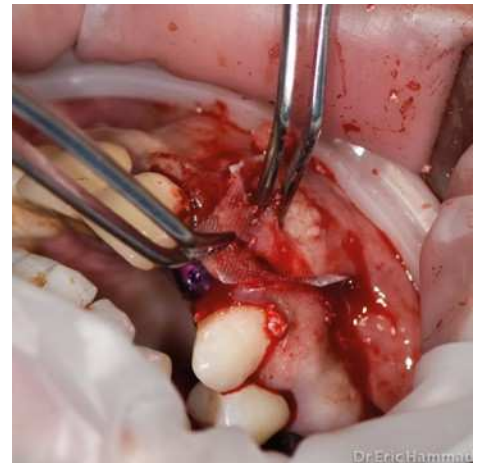
1- Extracción y regeneración ósea



Extracción, curetaje y legrado minucioso

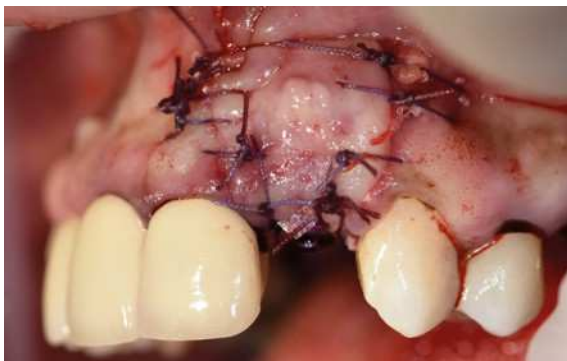

Pérdida total de la tabla vestibular
Tornillo de osteosíntesis y regeneración con biomaterial bovino mezclado con PRF



Colocación de la membrana GUIDOR de Sunstar - Membrana de PRF

2- Suturas y toma de impresión



◀ Suturas herméticas

Toma de impresión con la ayuda de un escáner Trios de 3Shape y de un Scanbody In-Kone®.
Envío del fichero STL al laboratorio (GABET 59)



Caso clínico

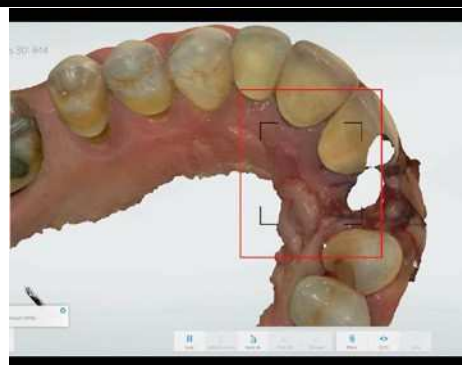
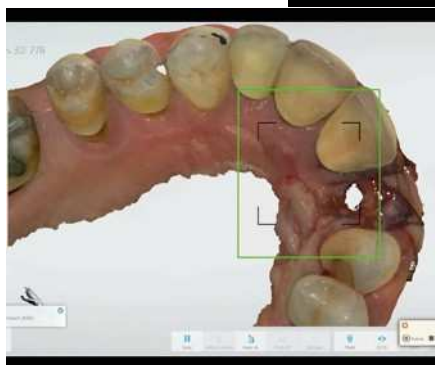
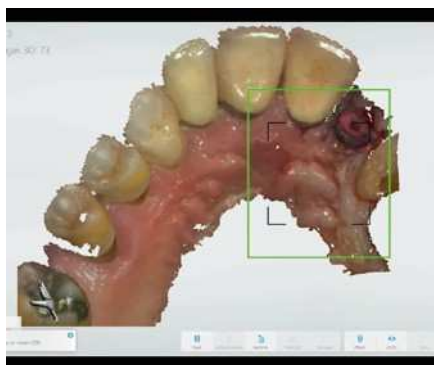
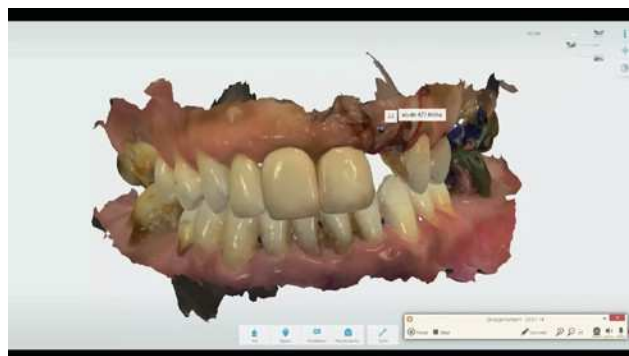
Extracción, implantación y
estética inmediata de un 22.

Dr Eric HAMMAD

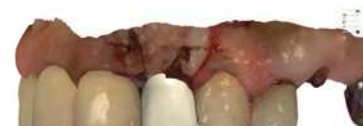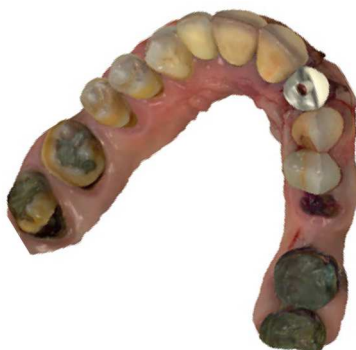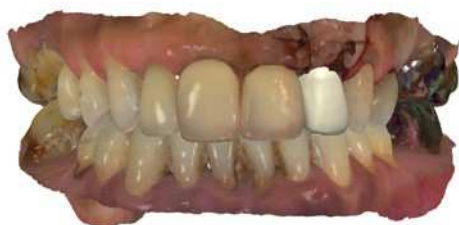Motivaciones para un toma de impresión Digital

En estas condiciones, es difícil de utilizar silicona y poder realizar una impresión sobre el implante sin contaminar el entorno.

Igualmente difícil de realizar un rebase con resina ya que la liberación de monómero complica la acción.



3- Gestión de los ficheros digitales



- Recuperación de los ficheros STL de la toma de impresión digital
- Diseño y fabricación del diente atornillado sobre el pilar de titanio en laboratorio
- Realización el mismo día

4- Colocación de la prótesis

